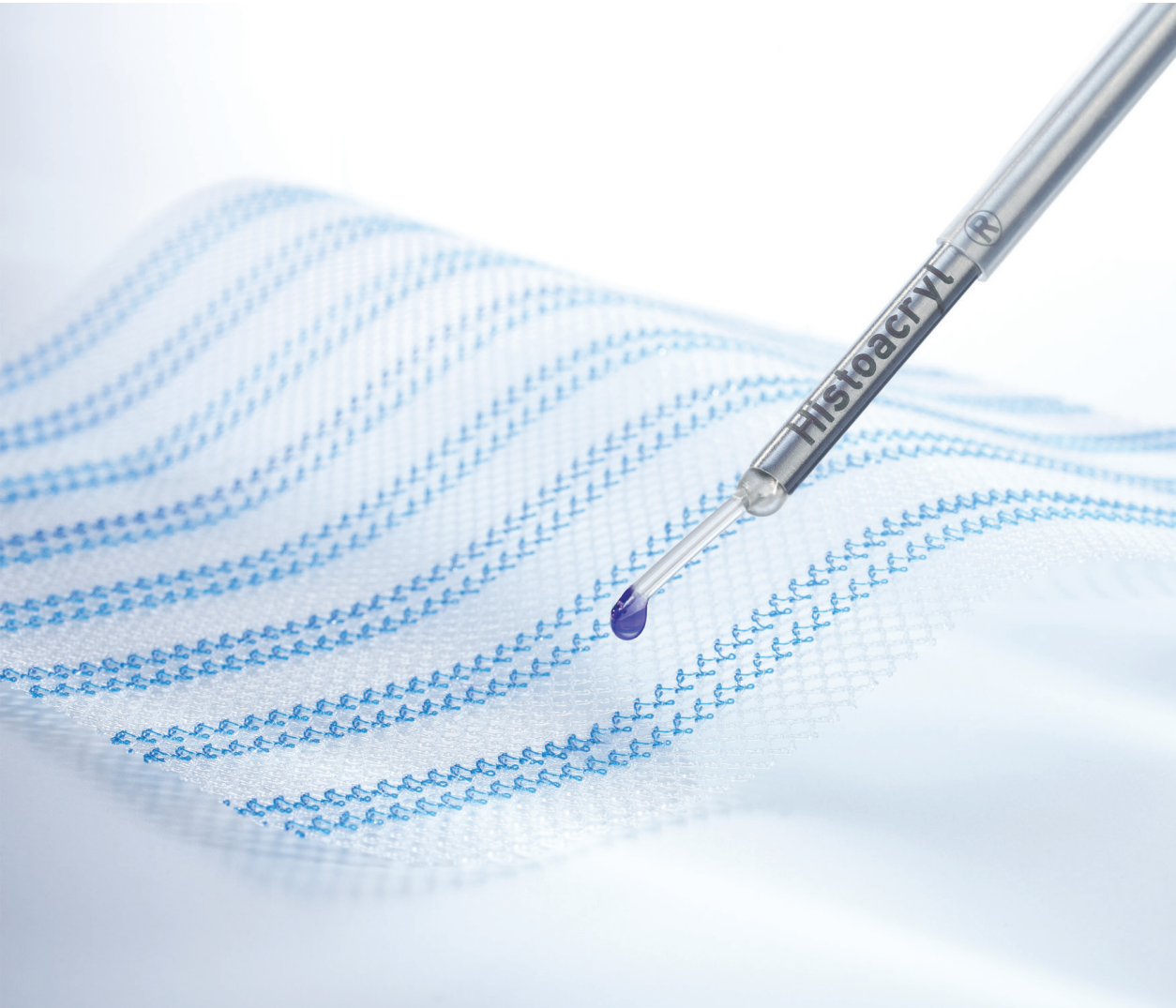

AESCULAP® Histoacryl® LapFix

Uma revolução em fixação de telas!

AESCULAP® Histoacryl® LapFix

UMA REVOLUÇÃO EM FIXAÇÃO DE TELAS!

NÃO INVASIVA

A fixação não invasiva de telas com cianoacrilato é uma solução disponível para pacientes submetidos à cirurgia laparoscópica de hérnia inguinal.

- Método não-invasivo descrito como sendo um procedimento bem tolerado pelos pacientes
- Baixa taxa de rescindiva
- Menor incidência ou completa ausência de dor crônica, sobretudo se comparada aos tackers
- Rápido retorno às atividades normais

SEGURA

A fixação não invasiva de telas com cianoacrilato é uma solução comprovadamente tão segura quanto à fixação laparoscópica padrão com tackers.

- Boa biocompatibilidade e tolerância in vivo
- Sem qualquer componente humano ou animal
- Ótima fixação (previne o deslocamento da tela)
- Propriedades bacteriostáticas intrínsecas que ajudam a reduzir as complicações sépticas locais

SIMPLES

A fixação não invasiva de telas com cianoacrilato é uma solução extremamente conveniente que apresenta diversas vantagens se comparada aos tackers ou suturas.

- Polimerização rápida e eficiente
- Armazenamento à temperatura ambiente
- Sistema simples, com montagem em menos de 30 segundos



No teste pré-clínico interno, um grupo de seis experientes cirurgiões avaliou o uso do produto; com pontuação de 1 a 10.

- Foi avaliada a facilidade de montagem da cânula no dispositivo.

Pontuação média 9,33

- A forma do produto é adequada para o procedimento?

Pontuação média 9,00

- É possível reparar uma hérnia bilateral com esse dispositivo?

100% responderam que sim.

- O dispositivo parece funcional e útil para ser usado para afixar telas nos procedimentos de reparo da hérnia laparoscópica?

100% responderam que sim.

REFERÊNCIAS / ESTUDOS

- Testini M, Lissidini G, Poli E, Gurrado A, Lardo A, Piccinni G. A singlesurgeon randomized trial comparing sutures, N-butyl-2-cyanoacrylate and human fibrin glue for mesh fixation during primary inguinal hernia repair. *Can J Surg.* 2010;53(3):155-60.
- Agresta F, Baldazzi GA, Ciardo LF, Trentin G, Giuseppe S, Ferrante F et al. Lightweight partially absorbable monofilament mesh (polypropylene / poligle-caprone 25) for TAPP inguinal hernia repair: initial experience. *Surg Laparosc Endosc Percutan Tech.* 2007;17(2):91-4.
- Helbling C, Schlumpf R. Sutureless Lichtenstein: first results of a prospective randomised clinical trial. *Hernia.* 2003;7(2):80-4.
- Nowobilski W, Dobosz M, Wojciechowicz T, Mionskowska L. Lichtenstein inguinal hernioplasty using butyl-2-cyanoacrylate versus sutures. Preliminary experience of a prospective randomized trial. *Eur Surg Res.* 2004;36(6):367-70.
- Farouk R, Drew PJ, Qureshi A, Roberts AC, Duthie GS, Monson JR. Preliminary experience with butyl-2-cyanoacrylate adhesive in tensionfree inguinal hernia repair. *Br J Surg.* 1996;83(8):1100.
- Kukleta JF, Freytag C, Weber M. Efficiency and safety of mesh fixation in laparoscopic inguinal hernia repair using n-butyl cyanoacrylate: long-term biocompatibility in over 1,300 mesh fixations. *Hernia.* 2012;16(2):153-62.
- Trepongkaruna SA, Subwongcharoen S. Novel technique of mesh fixation with cyanoacrylate in totally extraperitoneal laparoscopic repair: early experience. *J Med Assoc Thai.* 2012;95 Suppl 3:98-101.
- Brügger L, Bloesch M, Ipaktchi R, Kurmann A, Candinas D, Beldi G. Objective hypoesthesia and pain after transabdominal preperitoneal hernioplasty: a prospective, randomized study comparing tissue adhesive versus spiral tacks. *Surg Endosc.* 2012;26(4):1079-85.
- Lau, H. Fibrin sealant versus mechanical stapling for mesh fixation during endoscopic extraperitoneal inguinal hernioplasty: a randomized prospective trial. *Ann Surg.* 2005;242(5):670-5.
- Topart P, Vandenbroucke F, Lozac'h P. Tisseel vs tack staples as mesh fixation in totally extraperitoneal laparoscopic repair of groin hernias: a retrospective analysis. *Surg Endosc.* 2005;19(5):724-7.
- Jani K. Randomised controlled trial of n-butyl cyanoacrylate glue fixation versus suture fixation of mesh in laparoscopic totally extraperitoneal hernia repair. *J Minim Access Surg.* 2016;12(2):118-23.
- Subwongcharoen S, Ruksakul K. A randomized controlled trial of staple fixation versus N-butyl-2-cyanoacrylate fixation in laparoscopic inguinal hernia repair. *J Med Assoc Thai.* 2013;96 Suppl 3:8-13.

STUDY	YEAR	PATIENT	PRODUCT	TECHNIQUE
Kukleta et al. ⁶	2011	1336	BCA vs. tacks	TAPP
Mikhail et al. ²²	2012	198	BCA vs. suture	Plug in open technique
Brügger et al. ⁸	2012	80	BCA vs. tackers	TAPP
Moreno Egea et al. ¹⁵	2013	70	BCA vs. non absorbable suture	Lichtenstein / Rutkow and TEP
Subwongcharoen et al. ¹²	2013	60	Histoacryl® vs. staples	TEP
Wang et al. ¹³	2013	1027	No fixation vs. BCA vs. S vs. BCA + S	TAPP
Gutlic N et al. ²³	2016	1110	Permanent fixation (staplers / tackers) vs. BCA / no fixation	TEP
Filipovic-Cugura et al. ¹⁴	2014	30	Histoacryl® vs. tackers	TEP
Golling et al. ²⁰	2014	28	Histoacryl® vs. tackers	TAPP and TEP
Burza et al. ¹⁶	2014	70	BCA vs. tackers	TAPP
Garcia-Vallejo et al. ²⁴	2014	61	BCA	TEP
Jani K ¹¹	2016	251	BCA vs. absorbable suture	TEP


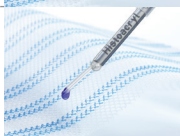
NR: not recorded, > better or faster, = equal, < smaller or lower, H: Histoacryl®, BCA: Butyl-cyanoacrylate, S: suture, T: tacks, F: fibrin glue, NS: no significance

- 13 Wang MG, Tian ML, Zhao XF, Nie YS, Chen J, Shen YM. Effectiveness and safety of n-butyl-2-cyanoacrylate medical adhesive for noninvasive patch fixation in laparoscopic inguinal hernia repair. *Surg Endosc*. 2013;27(10):3792-8.
- 14 Filipovic-Cugura J, Romic M, Misir Z, Filipovic N. Laparoscopic total extraperitoneal (TEP) inguinal hernia repair, comparison between postoperative pain using Hystoacril® Braun glue or Covidien ProTack™ fixation device for mesh fixation. *Hernia*. 2014;18(2):55-134.
- 15 Moreno-Egea A. Is sutureless hernia repair a safe option for treating abdominal Wall Hernias? A prospective study with a synthetic tissue adhesive (n-hexyl-alpha-cyanoacrylate). *Cir Esp*. 2013;91(4):243-9.
- 16 Burza A, Avantifiori R, Curinga R, Santini E, Delle Site P, Stipa F. Comparison between two different mesh fixation methods in laparoscopic inguinal hernia repair: tackler vs. Synthetic cyanoacrylate glue. *Minerva Chir*. 2014;69(6):321-9.
- 17 Eldabe Mikhail A, Palomo Luquero A, Reoyo Pascual JF, Seco Gil JL. Prosthetic material fixation in open inguinal hernioplasty: suture vs. synthetic glue. *Cir Esp*. 2012;90(7):446-52.
- 18 Shen YM, Sun WB, Chen J, Liu SJ, Wang MG. NBCA medical adhesive (n-butyl-2-cyanoacrylate) versus suture for patch fixation in Lichtenstein inguinal herniorrhaphy: a randomized controlled trial. *Surgery*. 2012;151(4):550-5.
- 19 Pascual G, Sotomayor S, Rodríguez M, Pérez-Köhler B, Kühnhardt A, Fernández-Gutiérrez M et al. Cytotoxicity of Cyanoacrylate-Based Tissue Adhesives and Short-Term Preclinical In Vivo Biocompatibility in Abdominal Hernia Repair. *PLoS One*. 2016;11(6):e0157920.
- 20 Golling M, Hofmann P, Hess C. Mesh fixation for TAP and TEP – First use of a new laparoscopic cyanoacrylate applicator. *Hernia* 2014;18(2):135-47.
- 21 Instruction for Use Histoacryl®.
- 22 Mikhail AE, Palomo AP, Reoyo JF, Seco JL. Prosthetic material fixation in open inguinal hernioplasty: suture vs. synthetic glue. *Ciresp* 2012;90(7):446-52.
- 23 Gutlic N, Rogmark P, Nordin P, Petersson U, Montgomery A. Impact of mesh fixation on chronic pain in total extraperitoneal inguinal hernia repair (TEP): a nationwide register-based study. *Ann Surg*. 2016;263(3):1199-206.
- 24 Garcia-Vallejo L, Couto-Gonzalez I, Concheiro-Coello P, Brea-Garcia B, Taboada-Suarez A. Cyanoacrylate surgical glue for mesh fixation in laparoscopic total extraperitoneal hernia repair. *Surg Laparosc Endosc Percutan Tech*. 2014;24(3):240-3.
- 25 Internal data. Survey on the handling of Histoacryl® LapFix, Barcelona, Spain, May 2016

EARLY PO PAIN	CHRONIC PAIN	RECURRENCE	OPERATION TIME	FOLLOW-UP
BCA<T due to different factors. Not used as evidence. BCA<T	0.37 % vs. 2.3 %	NR	98 months	
NS	.9 % vs. 10.3 %	0 % vs. 1 %	NR	16 months
2 % vs. 14 %	4 % vs. 32 %	BCA = T	BCA = T	38 months
2.4 +/- 1 vs. 4.5 +/- 1.4 (VAS)	0 % vs. 20 %	0 % vs. 0 %	30 min vs. 70 min	15 months
1.6 +/- 1.33 vs. 2.35 +/- 1.32 (VAS)	16 % vs. 33 %	0 % vs. 3.3 %	NR	1 year
1.4 ± 0.6 vs. 1.3 ± 0.6 vs. 2.2 ± 0.9 vs. 2.2 ± 0.7 (VAS)	0 % vs. 0 % vs. 2.2 % vs. 2.1 %	0 % vs. 0 % vs. 0 % vs. 0 %	NR	19 months
0 % vs. 0.5 %, NS	8.7 % vs. 7.4 %, NS	1.5 % vs. 1.3 %, NS	40 min	33 months recurrent hernia 7.5 years
1.8 vs. 2.3	NR	0 % vs. 0 %	NR	1 month
NR	NR	NR	NR	NR
NR	0 % vs. 11.42 %	2.85 % vs. 2.85 %	BCA = T	24 months
59 % (24h), 34.4 % (48h), 6.6 % (>48h)	0 %	0 %	NR	29.7 months
BCA<S but not statistically significant	0 % vs. 0 %	0 % vs. 0 %	BCA>S	24 months

AESCULAP® Histoacryl® LapFix

INFORMAÇÕES PARA PEDIDO

DESCRIÇÃO		CÓDIGO	CONTEÚDO
Histoacryl Lap Mesh Fixation 1 unidade com 2 ampolas de Histoacryl		1052008	2 x 0,5 ml 1 x aplicador do Lapfix
Histoacryl Lap Mesh Fixation 5 unidades com 5 ampolas de Histoacryl		1050165	5 x 0,5 ml 5 x aplicador do Lapfix

B. Braun Brasil | Aesculap
Av. Eugênio Borges 1092, Arsenal I 24751-000 I São Gonçalo I RJ I Brasil
S.A.C: 0800 0227286 | www.bbraun.com.br

AESULAP® – a B. Braun brand



Aplicador Histoacryl Lap Fix - Registro ANVISA n° 80136990880
Histoacryl - Adesivo Cirúrgico - Registro ANVISA n° 80136990724

Siga a B. Braun nas Redes Sociais:



/bbraunbrasil | /bbraunbrasil | @bbraunbrasil